症　例

【患者】40代，女性

【採取部位】右肺門リンパ節と一塊になった腫瘤

【採取方法】ＥＢＵＳ-ＴＢＮＡ

（超音波気管支鏡ガイド下針生検）

【嗜好歴】喫煙歴は15×20年

【現病歴】右胸部痛のため紹介元を受診した．上記部位に腫瘤と右肺上葉の浸潤影を認め，当院へ紹介された．

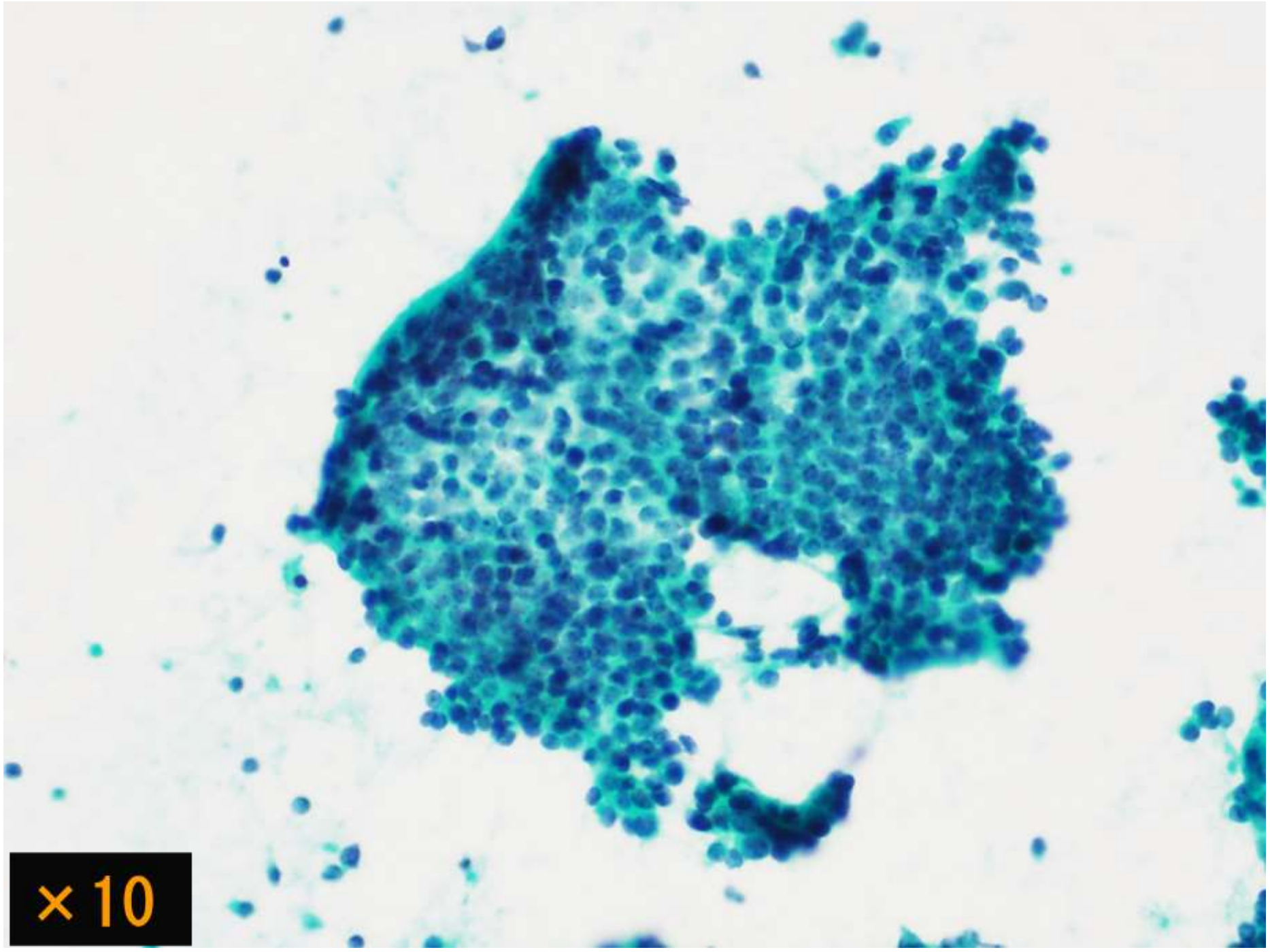
×10

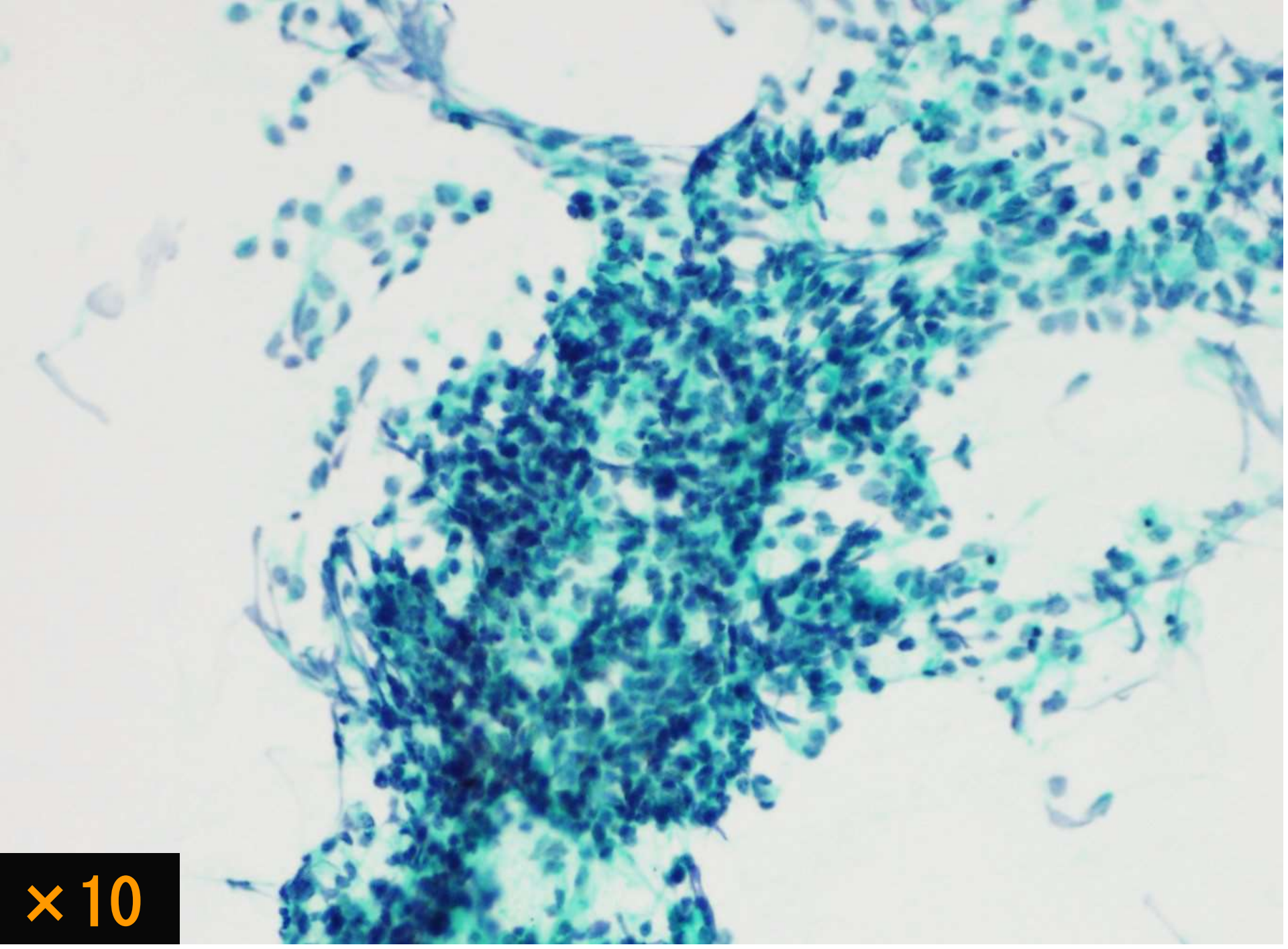
×10

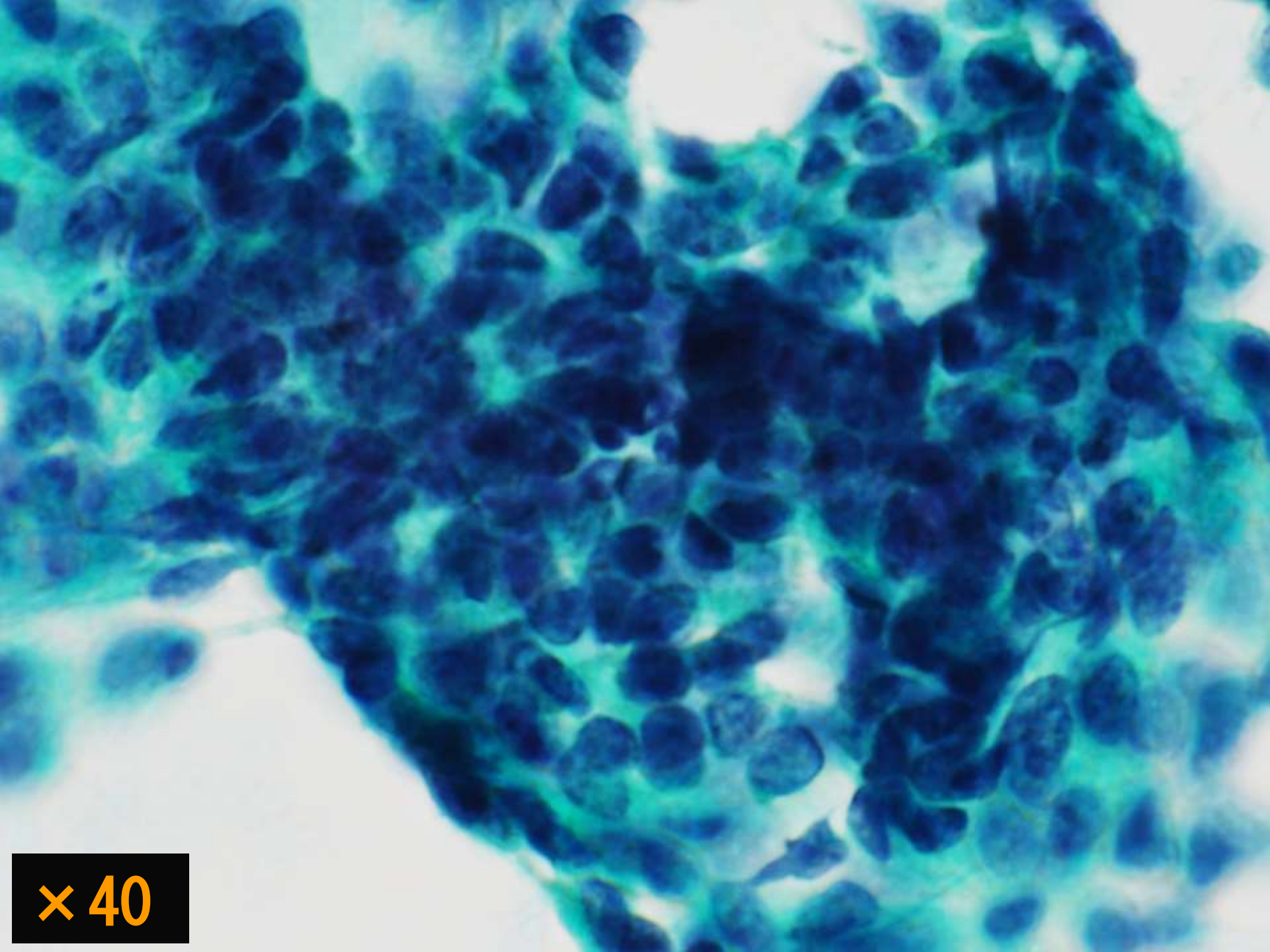
×40

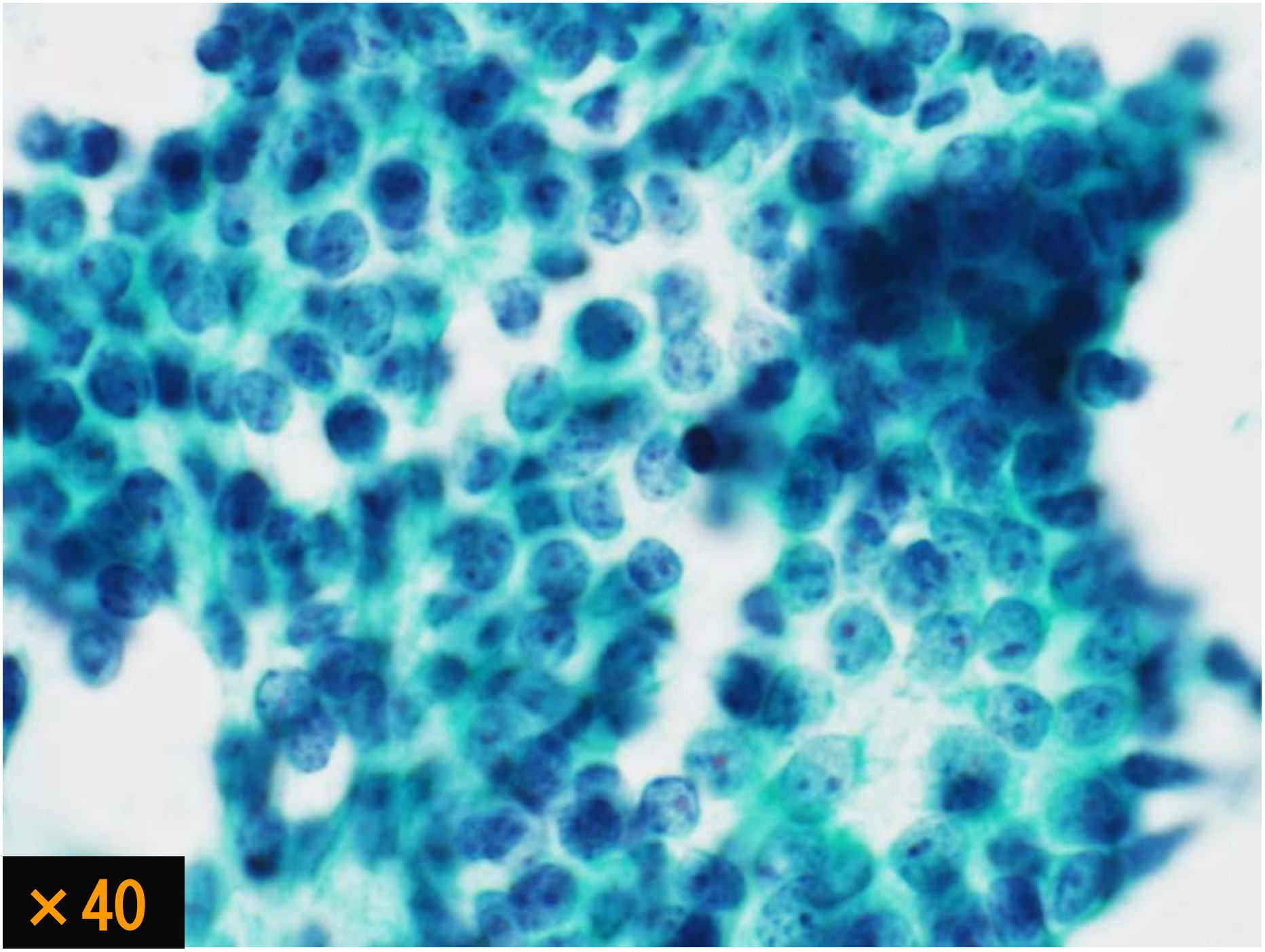
×40

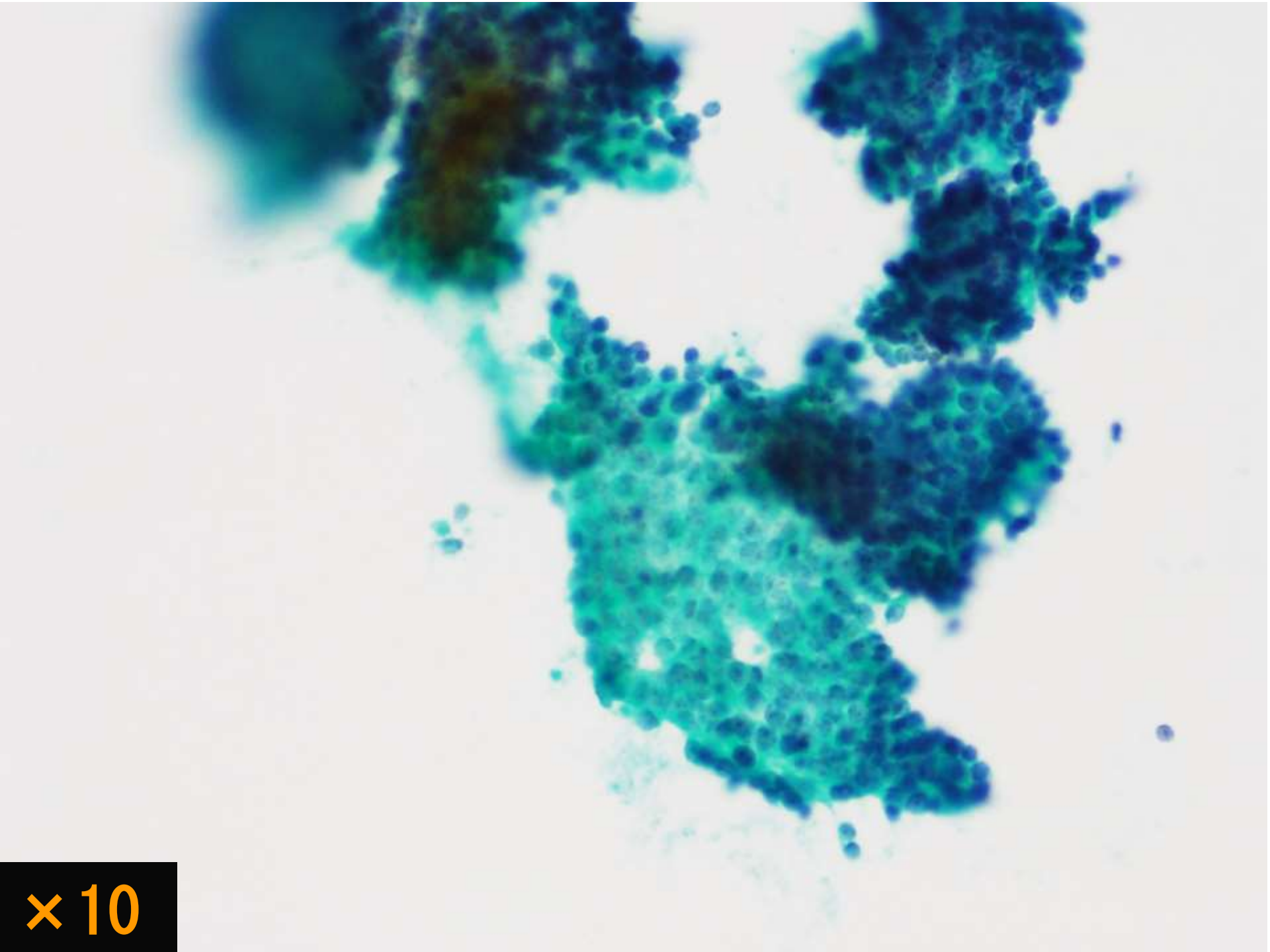
×10

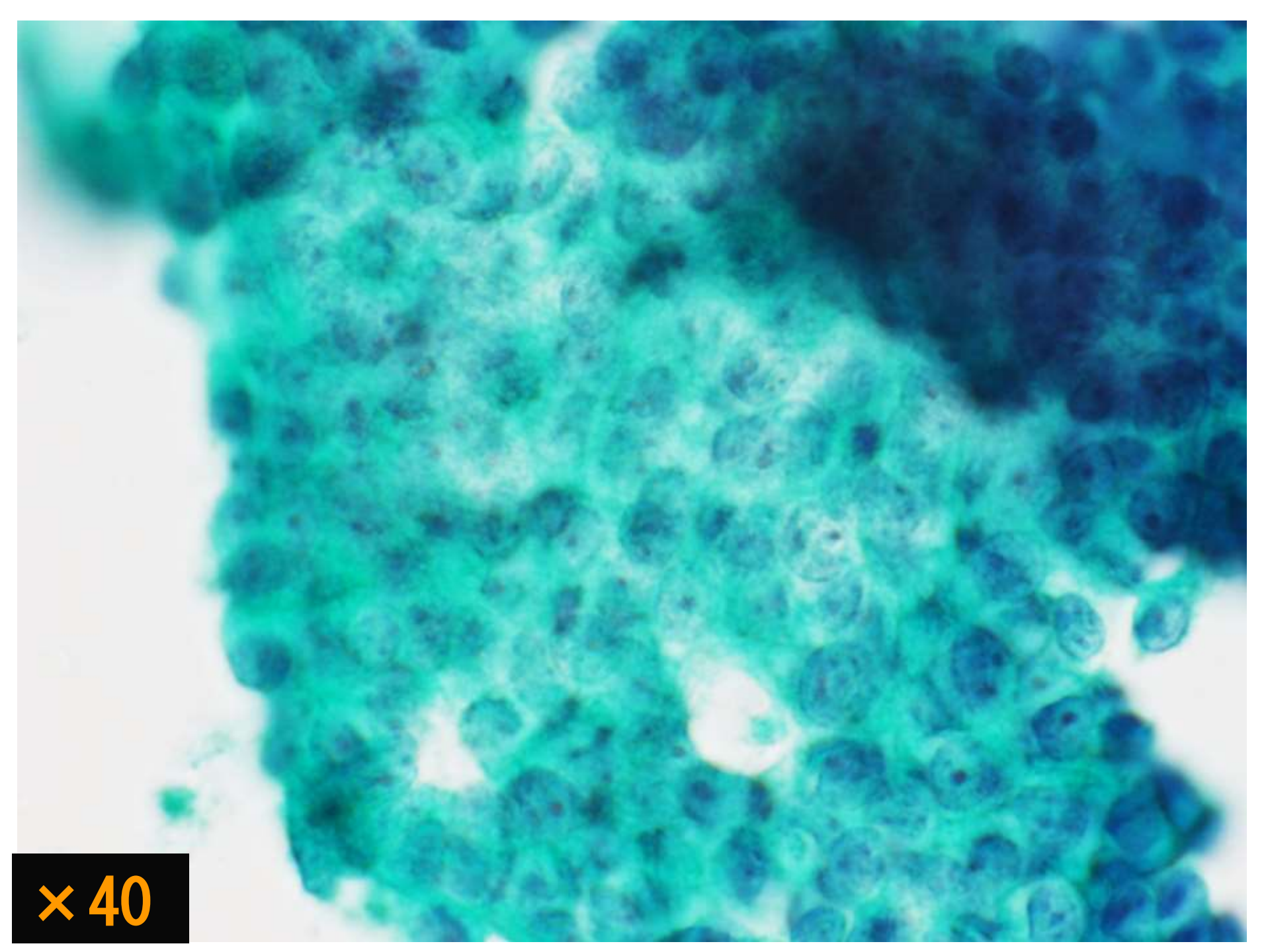
×40

①硬化性肺胞上皮腫

②腺癌

③扁平上皮癌

④小細胞癌

⑤腺様嚢胞癌

集計結果

症例１　選択肢

123 件の回答

